

XVIII CONGRESSO NAZIONALE SICOB
20-21 Dicembre 2020

**OCCLUSIONE INTESTINALE DA EMOBEZOARIO
DOPO BYPASS GASTRICO SU ANSA ALLA ROUX:
ESPERIENZA MONOCENTRICA E REVISIONE DELLA
LETTERATURA**

Dr. Emanuele Soricelli

**UO Chirurgia Generale, Bariatrica e Metabolica
Ospedale Santa Maria Nuova
Firenze**

EMOBEZOARIO: DATI DELLA LETTERATURA

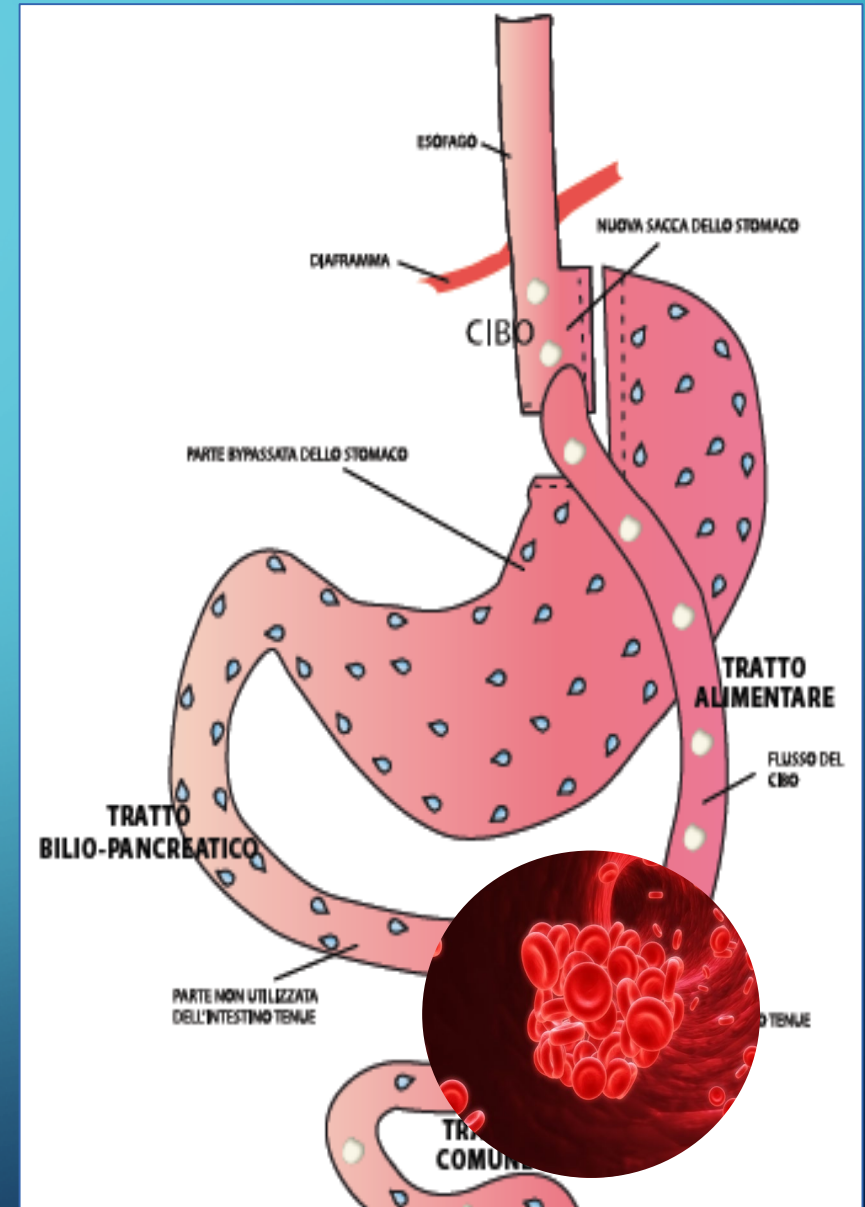
AUTORI	INCIDENZA	TIMING DIAGNOSI	SINTOMI
Marks V. (2013)	3/2263 (0.13%)	1° GPO	N.R.
Khoraki J. (2018)	1/1717 (0.05%)	N.R.	N.R.
Awais O. (2005)	5/258 (1.93%)	2° GPO	Tachicardia, sensazione di morte imminente, nausea, vomito
Felsher J. (2003)	1/115 (0.86%)	1°GPO	N.R.
Peeters G. (2009)	CASE REPORT (1 pt)	3° GPO	Tachicardia, sensazione di morte imminente, nausea
Pazouki A. (2014)	CASE REPORT (2 Pts)	1° GPO (1), 2° GPO (1)	Dolore e distensione addominale, febbre e vomito
Soricelli E. (2017)	CASE REPORT (1 pt)	1° GPO	Dolore addominale, senso di ripienezza, vomito con tracce ematiche
Mala T. (2013)	5/1066 (0.47%)	1° GPO (2), 2°GPO (1), 3°GPO (1), 11°GPO (1)	Tachicardia, anemia, dolore addominale, vomito, iperamilasemia
Green J. (2016)	CASE REPORT (1 pt)	1° GPO	Tachicardia, nausea, dolore addominale, vomito, leucocitosi
Dick A. (2010)	3/776 (0.38%)	N.R.	N.R.

FISIOPATOGENESI

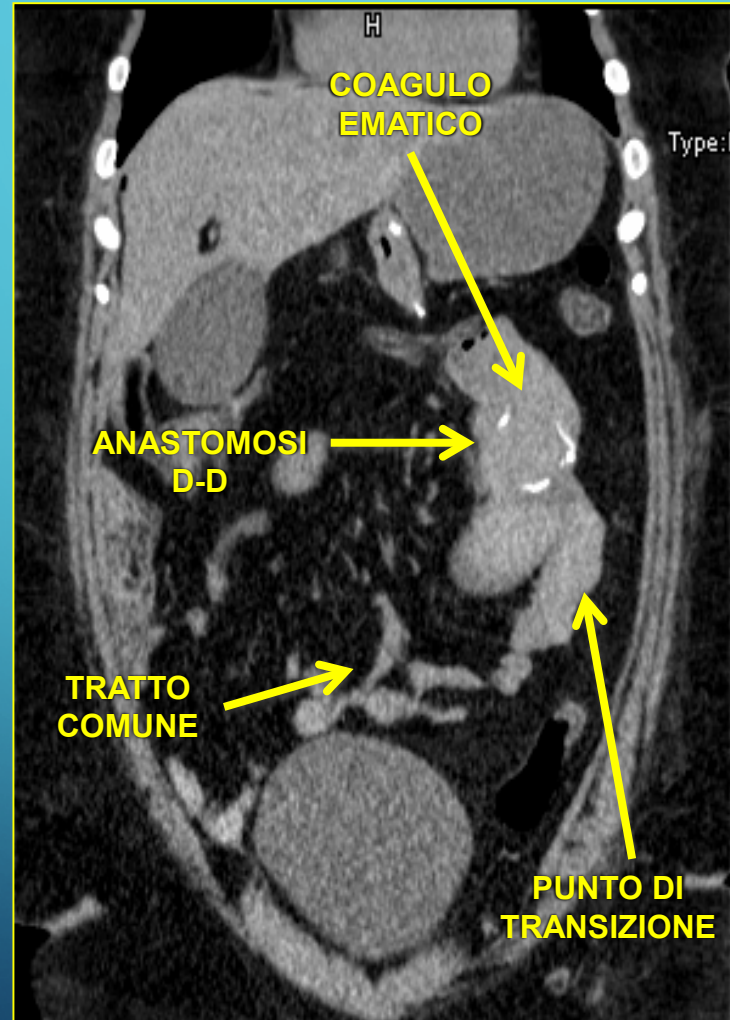
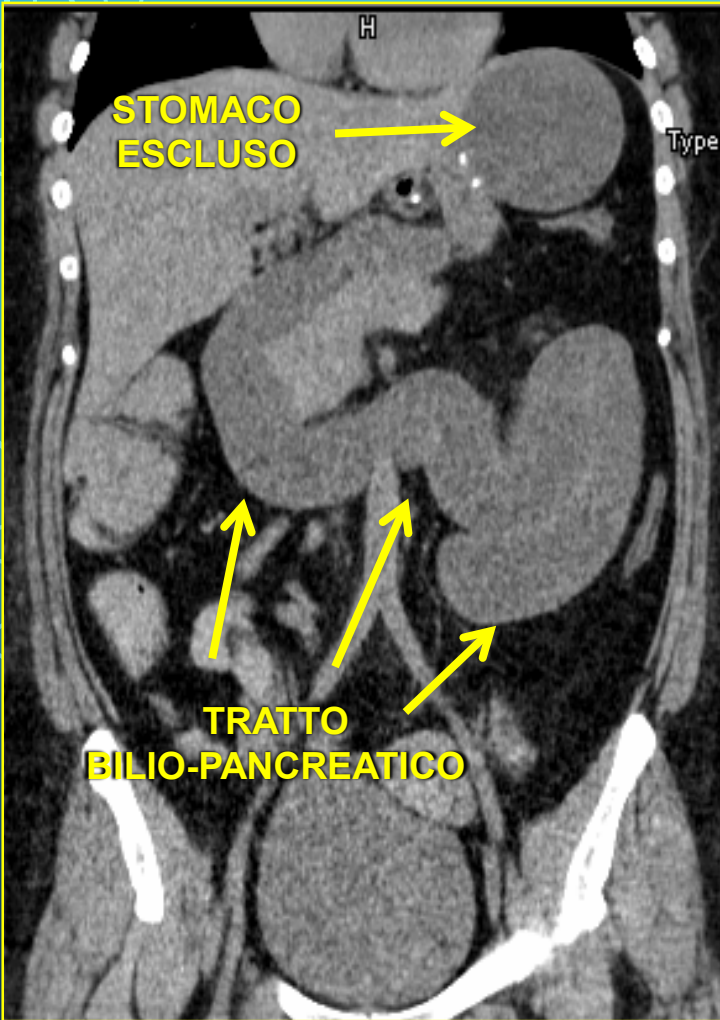
ANASTOMOSI DIGIUNO-DIGIUNALE

- **Linee di sutura ravvicinate**
 - ❖ Maggiore rigidità tissutale
 - ❖ Peristalsi inefficace
 - ❖ Rallentato transito
 - ❖ Presenza di multiple clip in titanio
- **Eventuale stenosi anastomotica**

**AMBIENTE
«PRO-TROMBOTICO»**



ESAME DIAGNOSTICO DI SCELTA: TC ADDOME CON MDC EV (+/- per os)



- SEDE (E CAUSA) OSTRUZIONE (contenuto endoluminale iperdenso)
- COINVOLGIMENTO TRATTO ALIMENTARE E/O BILIOPANCREATICO
- SANGUINAMENTO ATTIVO
- ALTRE COMPLICANZE (Perforazione diastatica stomaco escluso, necrosi intestinale)

TRATTAMENTO CHIRURGICO

AUTORI	N. CASI	APPROCCIO CHIRURGICO	TRATTAMENTO
Marks V.	3	N.R.	N.R.
Khoraki J.	1	N.R.	Enterotomia e rimozione coagulo
Awais O.	5	LPT (5)	Rifacimento ADD (5). Gastrostomia percutanea (4 su 5)
Felsher J.	1	END	Frammentazione ed aspirazione coagulo anastomosi GD
Peeters G.	1	LPT	Enterotomia e rimozione coagulo
Pazouki A.	2	LPT (1), LPS (1)	Enterotomia e rimozione coagulo (1), Frammentazione coagulo (1)
Soricelli E.	1	LPS	Enterotomia e rimozione coagulo
Mala T.	5	LPS (5)	Enterotomia e rimozione coagulo + gastrostomia percutanea
Green J.	1	LPS	Enterotomia e rimozione coagulo
Dick A.	3	N.R.	Enterotomia e rimozione coagulo



DECORSO POST-OPERATORIO

AUTORI	N. CASI	COMPLICANZE	DEGENZA
Marks V.	3	Perforazione (33%)	N.R.
Khoraki J.	1	N.R.	N.R.
Awais O.	5	N.R.	media 9.8
Felsher J.	1	N.R.	4
Peeters G.	1	N.R.	8
Pazouki A.	2	N.R.	N.R.
Soricelli E.	1	Polmonite ab-ingestis	8
Mala T.	5	Pancreatite (20%), Sanguinamento stomaco escluso (20%)	N.R.
Green J.	1	N.R.	5
Dick A.	3	Leakage dello stomaco escluso (66%)	N.R.

LA NOSTRA ESPERIENZA

➤ Gennaio 2010-Dicembre 2019: 843 RYGB

➤ Occlusione da emobezzoario: 6 casi (0.71%)

CASO	ETA'	BMI (Kg/m ²)	COMORBIDITA'	PREGRESSA CHIRURGIA
1	44	46,7	Ipertensione	TC (2)
2	29	46,2		TC
3	48	36,3		VLC
4	32	43,2		No
5	39	35,2		TC
6	53	39,7	Ipertensione	TC, Appendicectomia



DATI OPERATORI

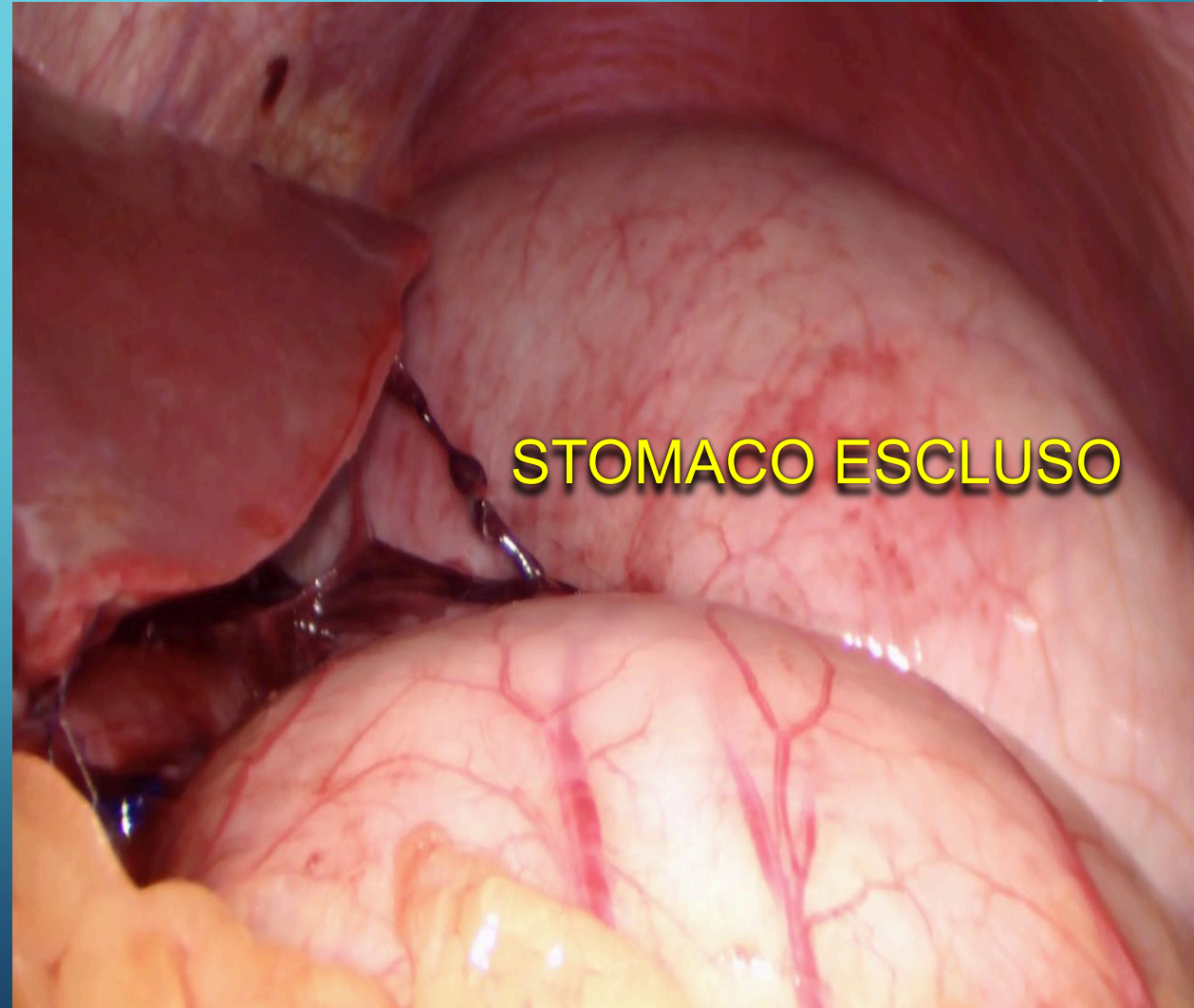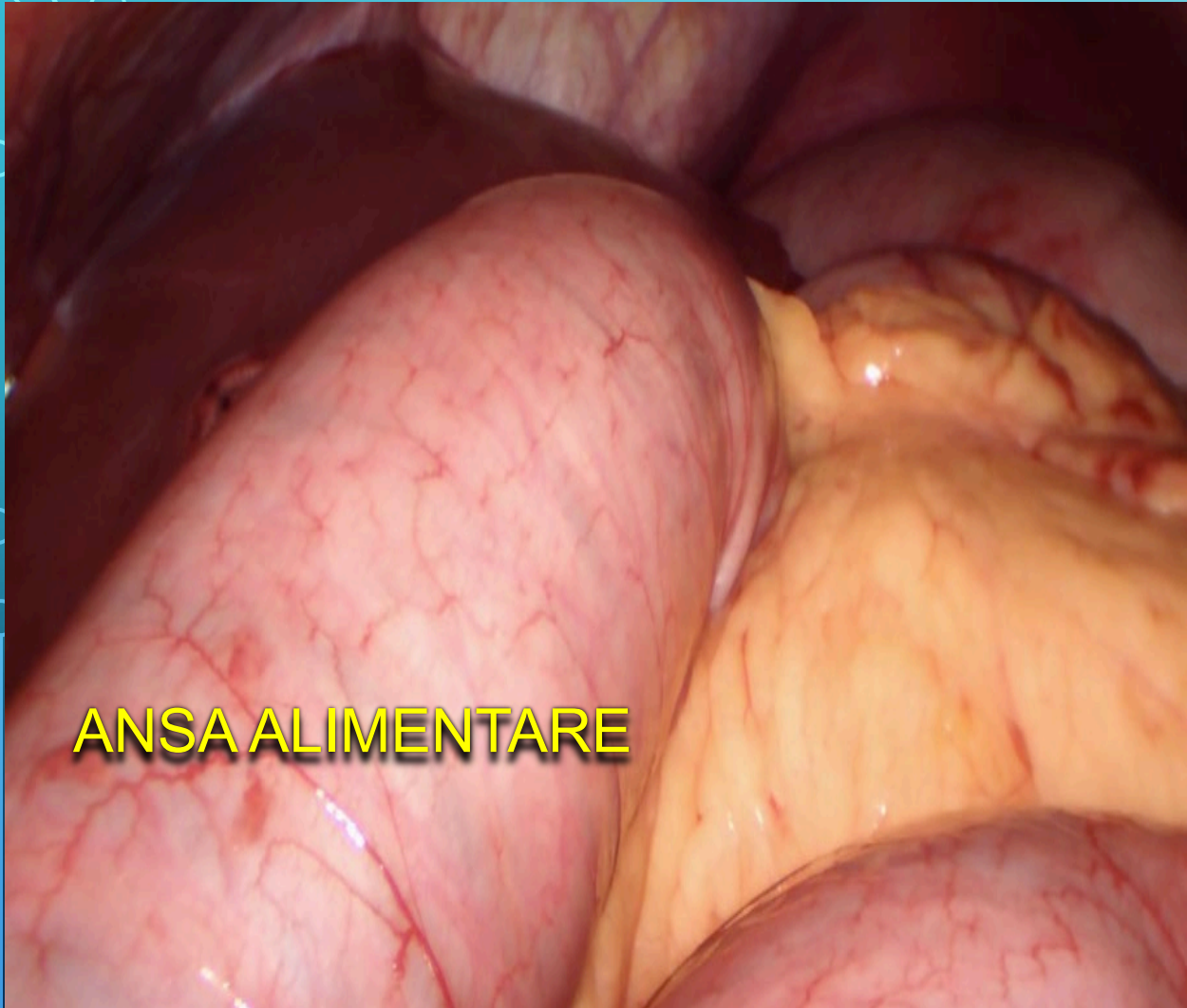
- **Tasca gastrica:** 6 cm dalla giunzione GE
- **Tratto alimentare vs bilio-pancreatico:** 100 vs 75 cm
- **Anastomosi G-D e D-D:** suturatrice meccanica lineare
- **Chiusura dei mesi:** sempre
- **Profilassi tromboembolica:** EBPM 4000 UI 12 ore prima dell'intervento e ogni 12 ore a partire da 6 ore dall'intervento

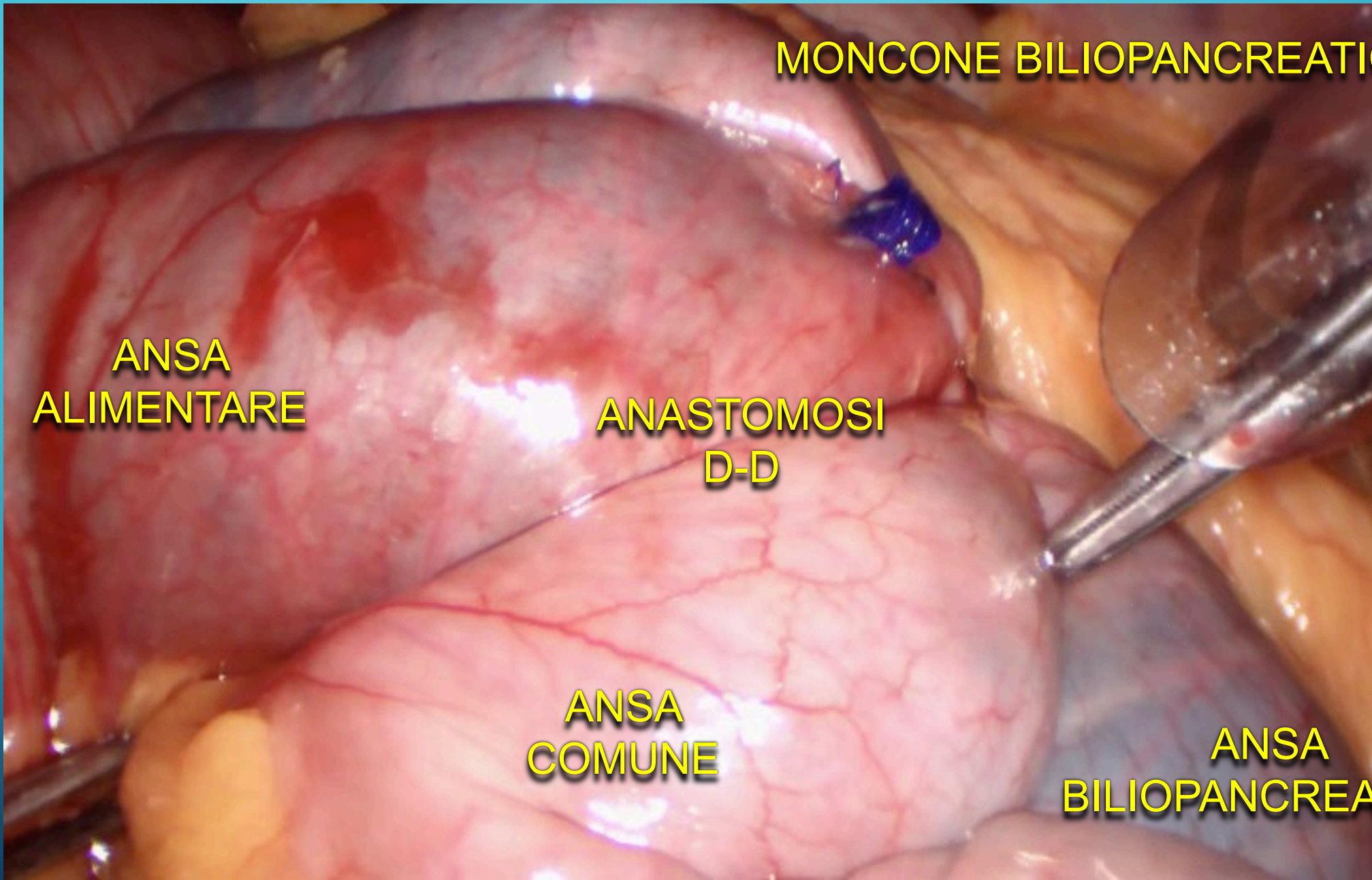
CASO	TEMPO OPERATORIO (min)	SUTURATRICE
1	80	Tri-staple
2	45	Tri-staple
3	100	Echelon
4	75	Echelon
5	50	Tri-staple
6	80	Echelon

QUADRO CLINICO

CASO	TIMING COMPARSA SINTOMI (ore dal RYGB)	SINTOMI
1	48	Dolore e distensione addominale, nausea, eruttazioni
2	18	Tachicardia, distensione addominale, vomito con tracce di sangue
3	16	Dolore addominale, astenia, febbre
4	25	Tachicardia, lipotimia, nausea, eruttazioni
5	18	Distensione addominale, febbre, rettorragia
6	35	Lipotimia, nausea distensione addominale, febbre

ESPLORAZIONE LAPAROSCOPICA





MONCONE BILIOPANCREATICO

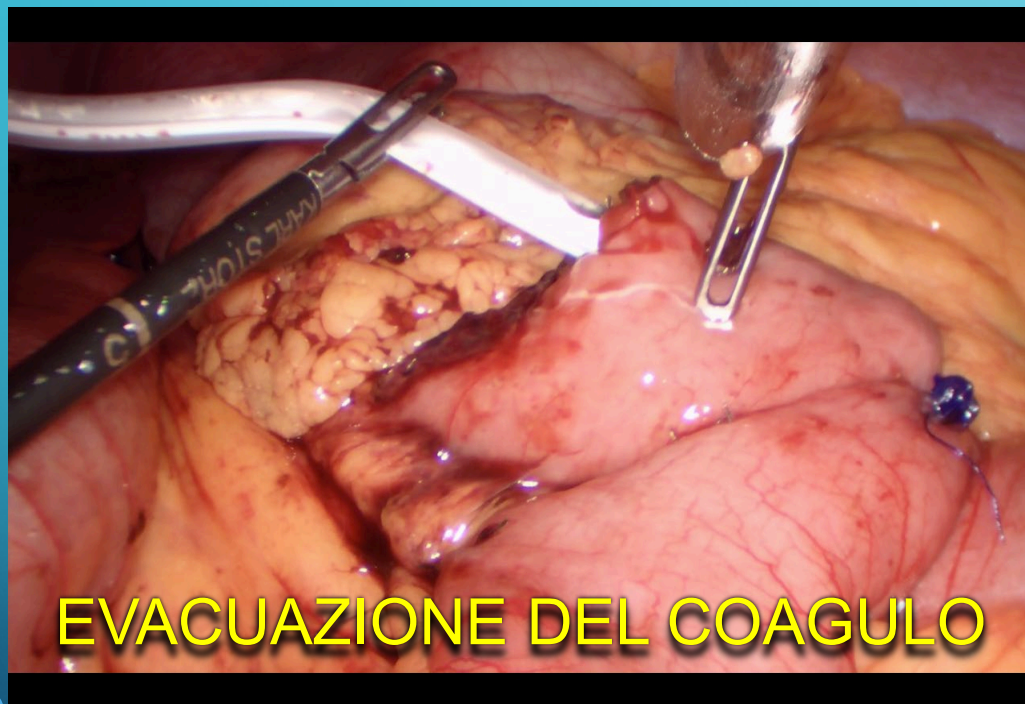**ANSA
ALIMENTARE**

**ANASTOMOSI
D-D**

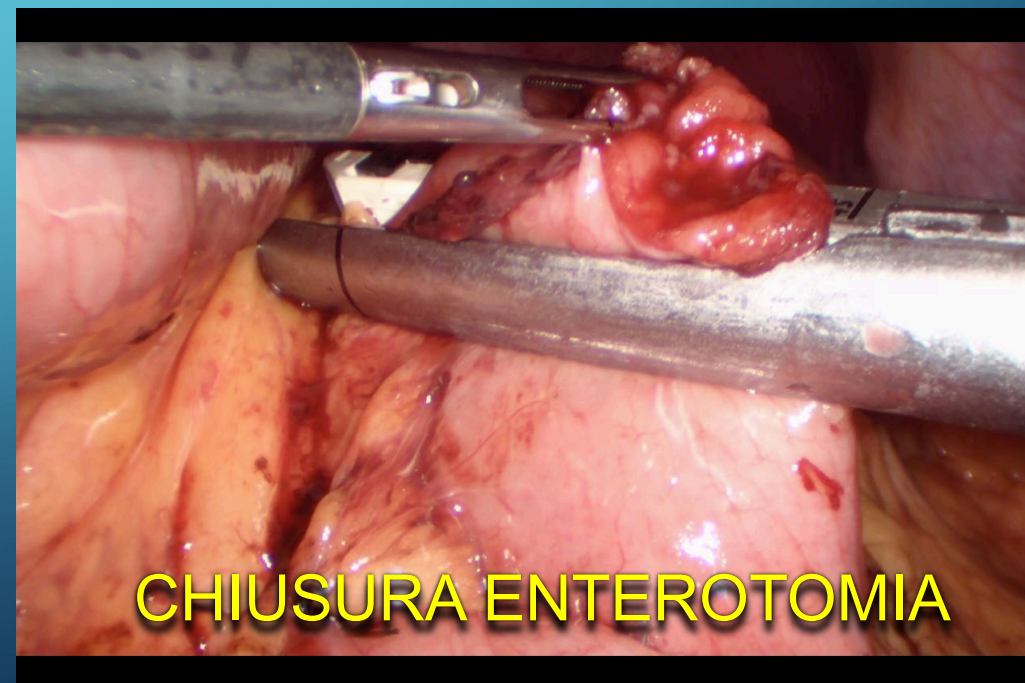
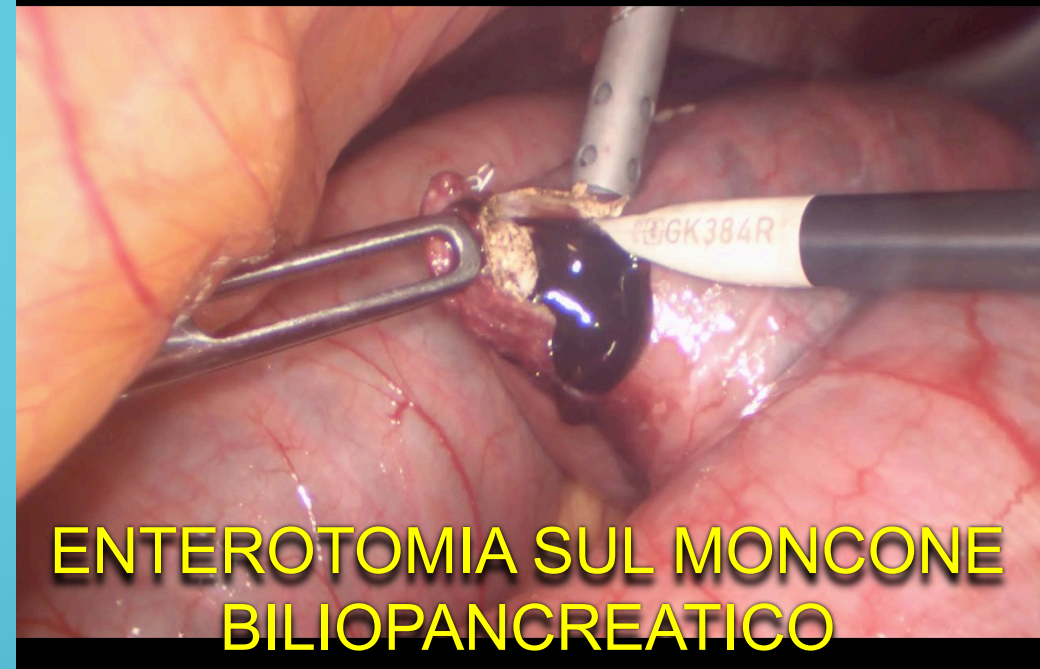**ANSA
COMUNE**

**ANSA
BILIOPANCREATICA**

TRATTAMENTO CHIRURGICO



DURATA MEDIA INTERVENTO
113 minuti

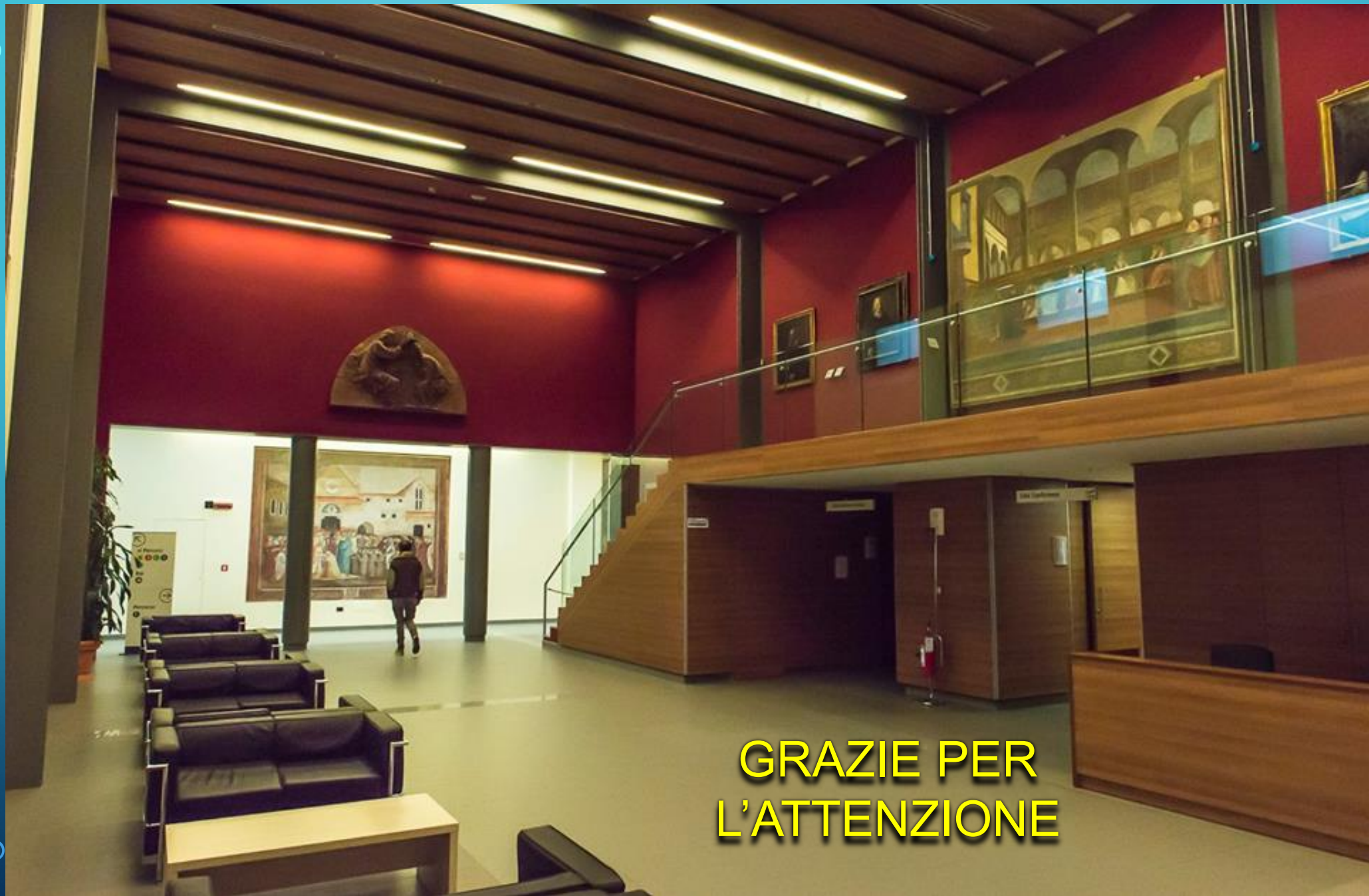

DECORSO POST-OPERATORIO

CASO	COMPLICANZE	TRATTAMENTO	DURATA RICOVERO (giorni)
1	No	-	6
2	No	-	8
3	No	-	6
4	Leakage anastomosi D-D	Rifacimento anastomosi (LPS)	24
5	Polmonite ab-ingestis	Terapia medica	10
6	Ascesso pelvico	Drenaggio radiologico	14

CONCLUSIONI

- L'emobezoario è una complicanza rara del bypass gastrico alla Roux, ma dovrebbe essere sempre inserito in diagnosi differenziale in caso di occlusione intestinale precoce
- La sintomatologia è spesso aspecifica e, in caso di sospetto clinico, l'esame di scelta è la TC addome.
- Il trattamento chirurgico deve essere tempestivo al fine di evitare sequele potenzialmente gravi.



**GRAZIE PER
L'ATTENZIONE**