

Occlusione intestinale da migrazione di stent esofago-gastrico posizionato per fistola gastrica in esiti di sleeve gastrectomy

A. Rizzi, F.Frattini, S.Segato, C.C.Cortellezzi, G.L.Rota Bacchetta, S.Gianazza, L.Broggi
Ospedale Galmarini Tradate, ASST Settelaghi

Sistema Socio Sanitario



Regione
Lombardia

ASST Sette Laghi

Polo Universitario



Società Italiana di Chirurgia dell'Obesità
e delle malattie metaboliche

Donna 42 anni

BMI 41 kg/m², peso 121 kg

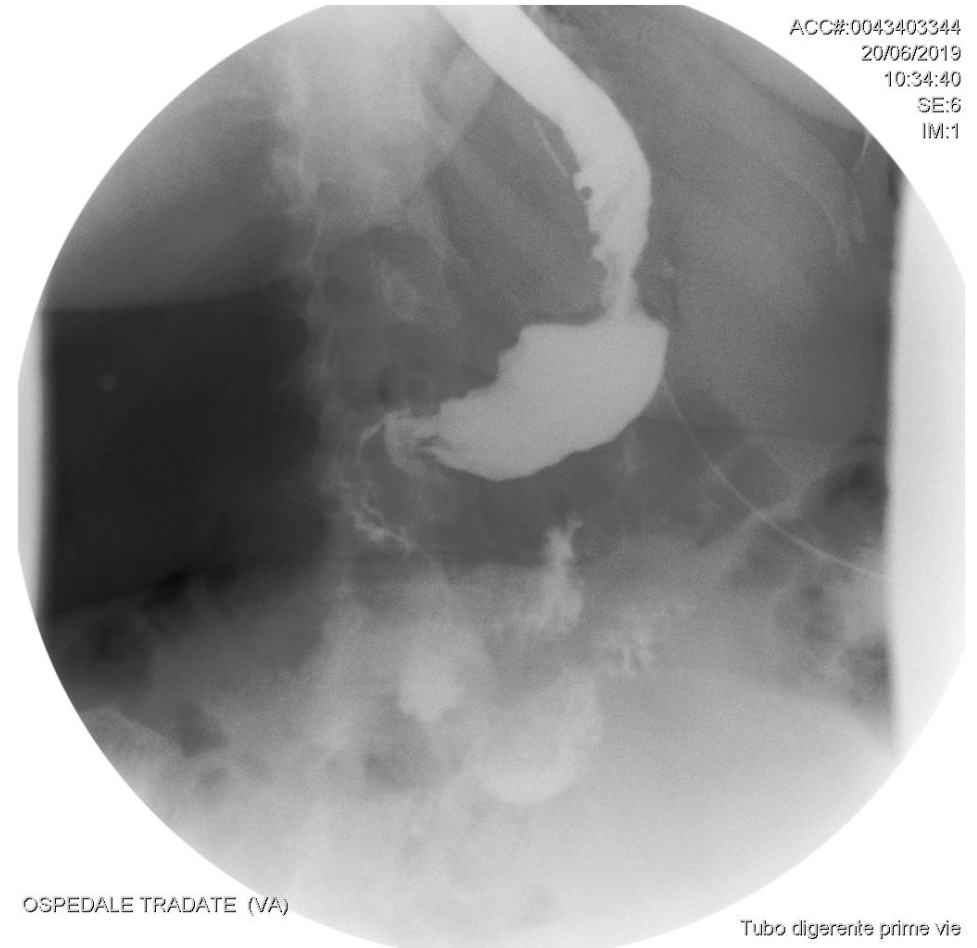
Sleeve gastrectomy

Decorso regolare

Rx transito postoperatorio negativo

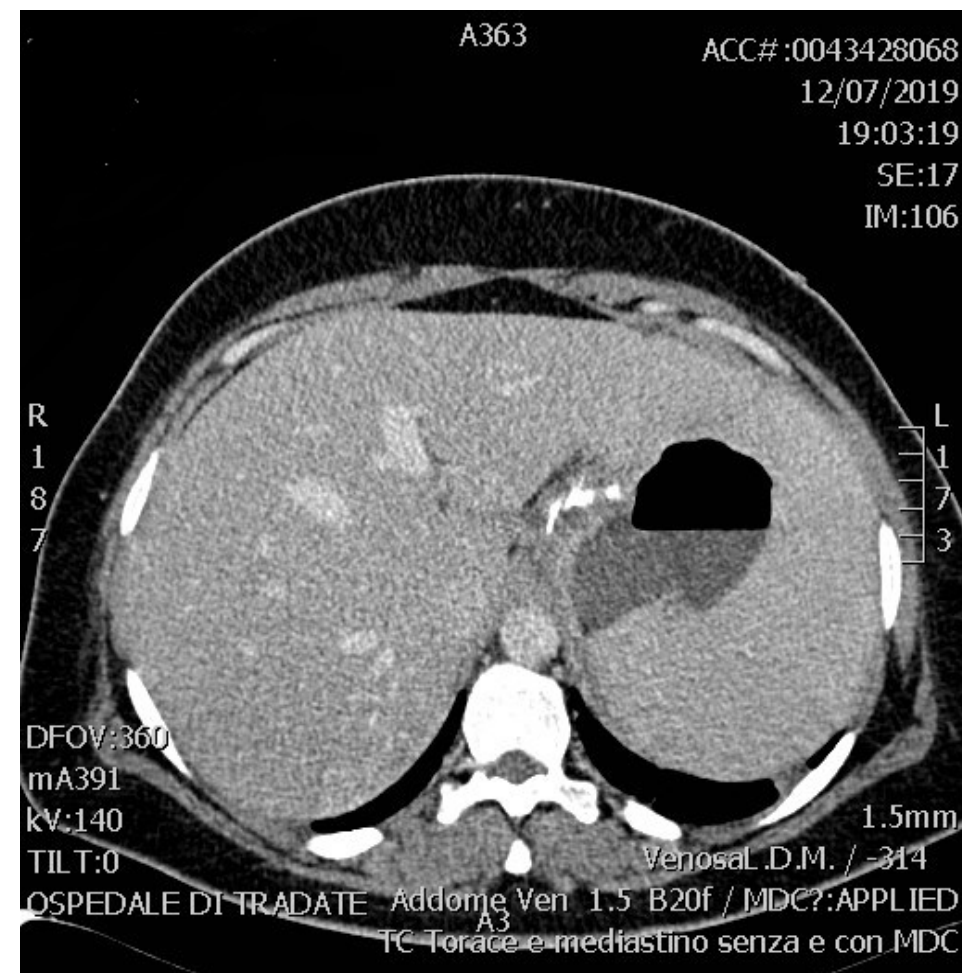
Dimessa in V GPO

ACC#:0043403344
20/06/2019
10:34:40
SE:6
IM:1

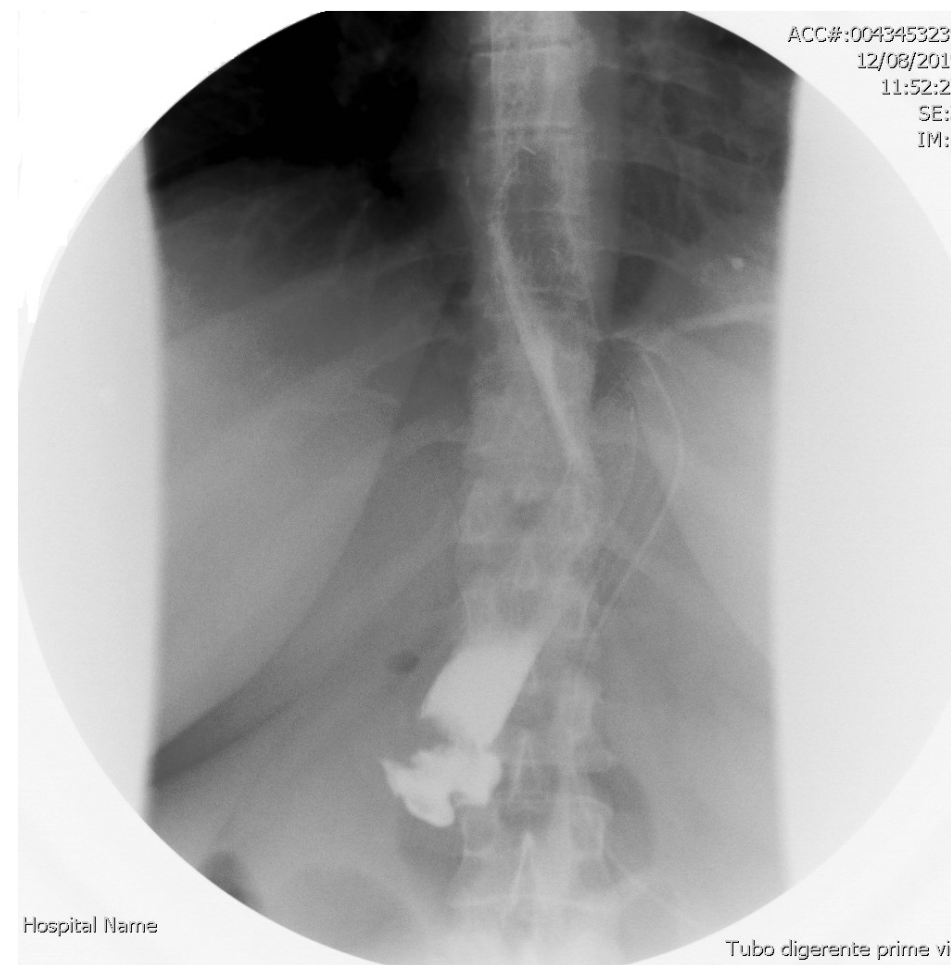


Dopo 1 mese diagnosi di fistola gastrica

Reintervento di *drenaggio e toilette in laparoscopia*



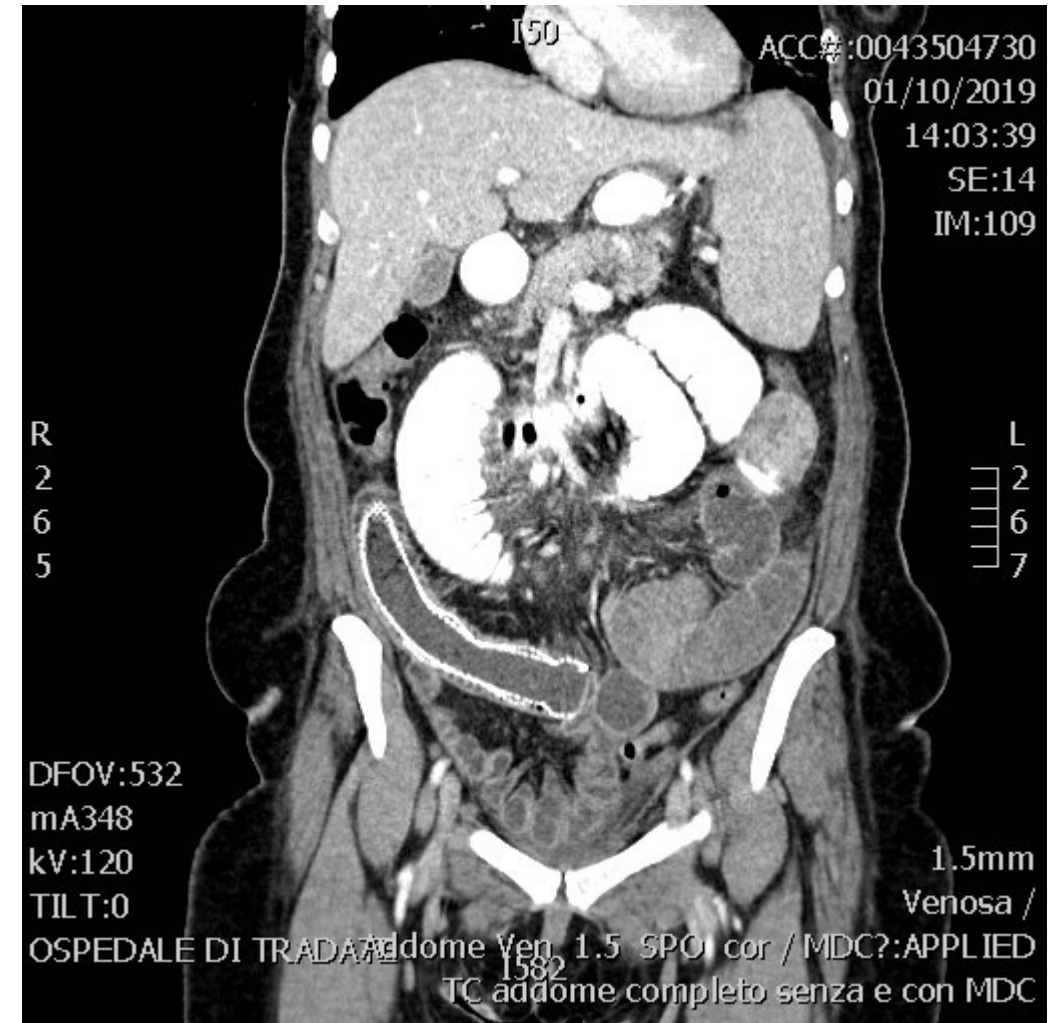
Posizionamento fully covered esophageal stent 20x24 mm

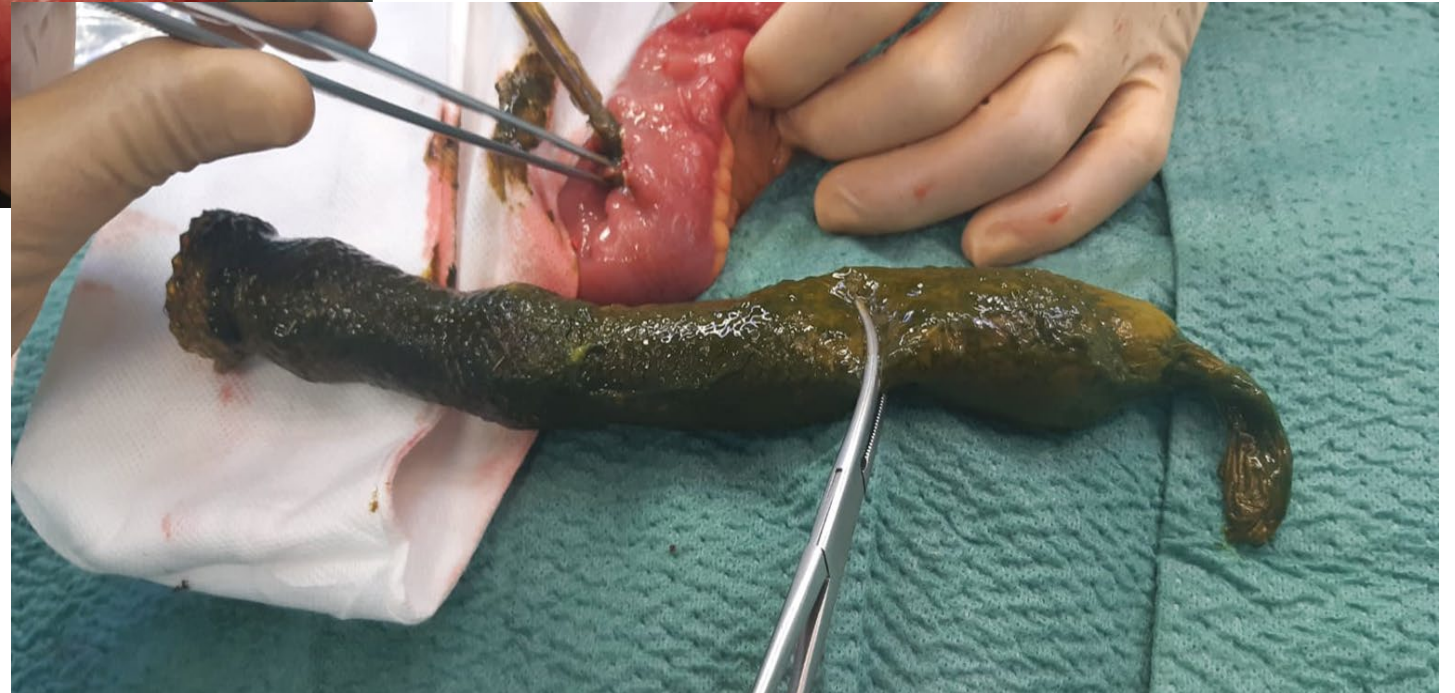
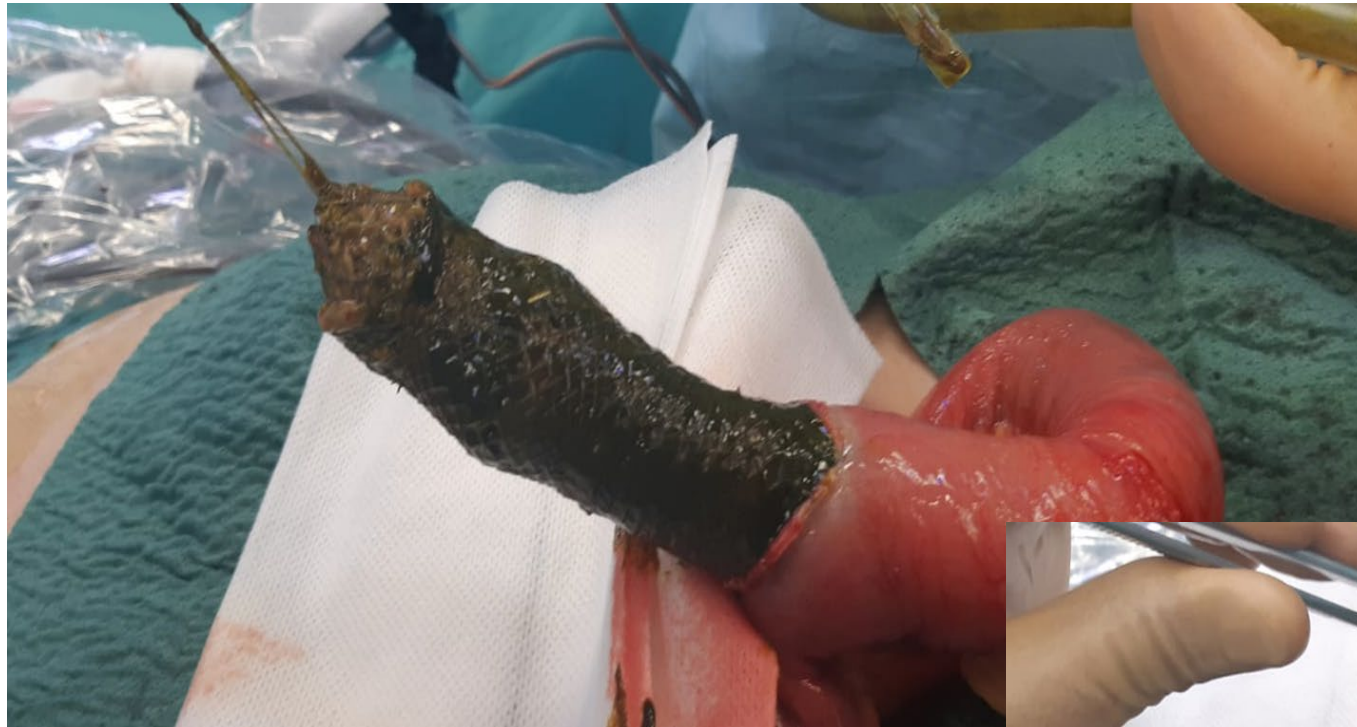

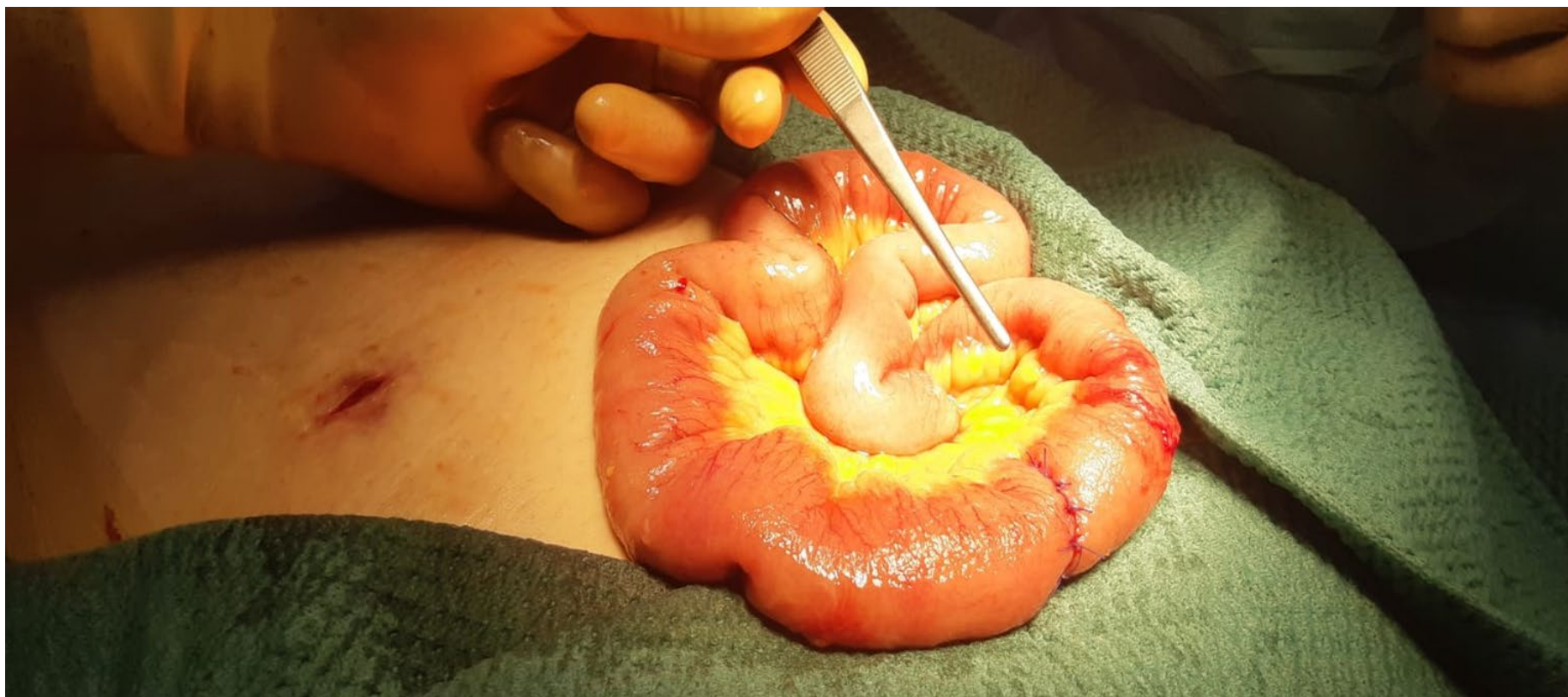Dopo 1 mese quadro occlusivo
intestinale

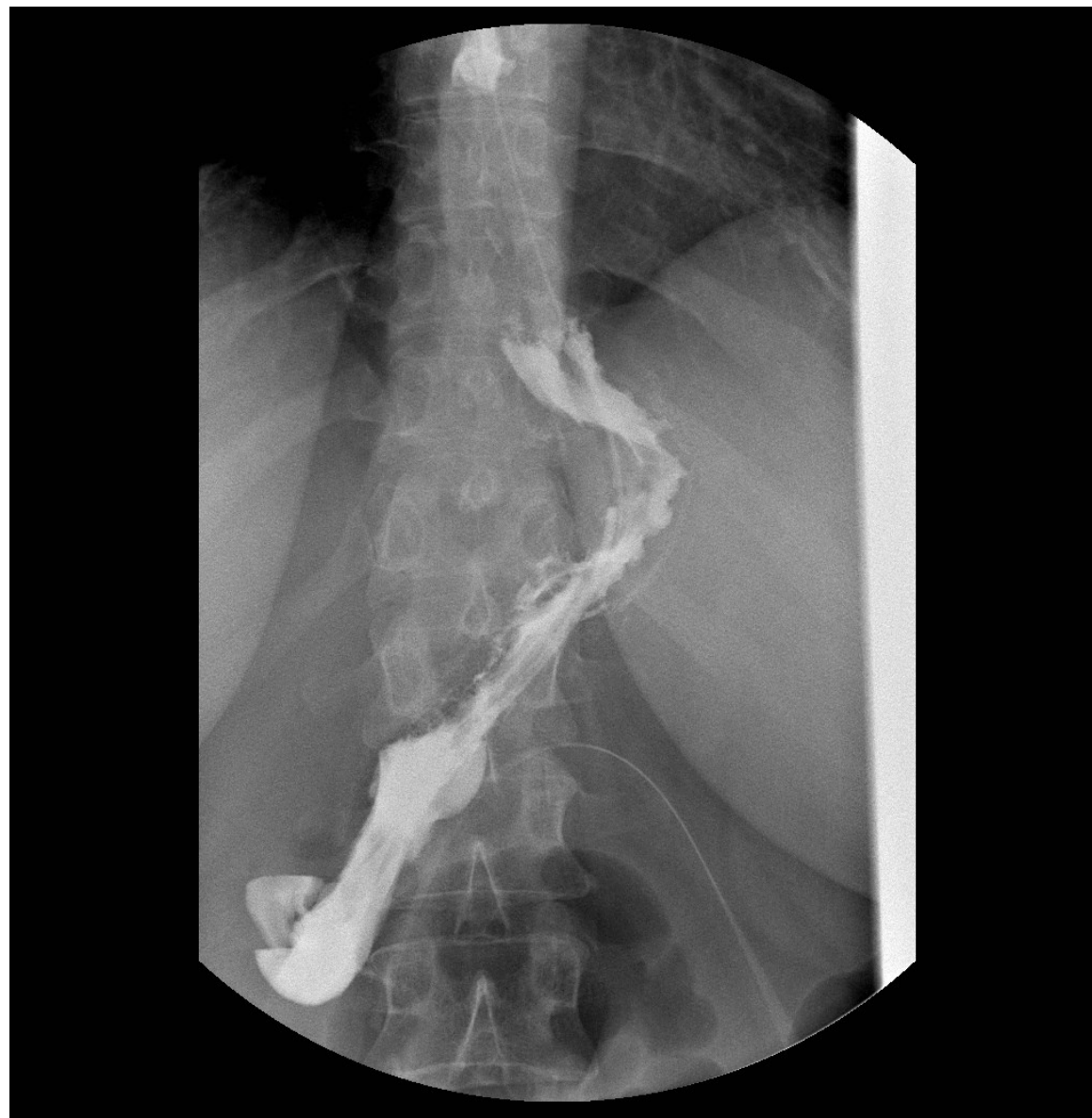Diagnosi di *migrazione dello stent* a
livello ileale distale

Reintervento di *enterotomia*,
estrazione stent, *sutura enterotomia*









Società Italiana di Chirurgia dell'Obesità
e delle malattie metaboliche



Migrazione stent 4-25%



Società Italiana di Chirurgia dell'Obesità
e delle malattie metaboliche